

· 实验研究 ·

肝癌组织、癌旁组织中 HBsAg、HCV 抗原表达与肝组织纤维化分期的相关性研究

宣世英 辛永宁 陈桦 史光军 孙樱 张健

【摘要】 目的 研究肝癌组织、癌旁组织中乙型肝炎表面抗原(HBsAg)、丙型肝炎病毒(HCV)抗原表达与肝组织纤维化分期的相关性。方法 采用免疫组织化学方法对肝癌组织及癌旁组织中的 HBsAg、HCV 抗原表达进行了标记和分析,同时对肝癌组织及癌旁组织进行肝组织纤维化分期。结果 肝组织纤维化程度与 HBV、HCV 感染有明显相关性($r_s = 0.32, P = 0.001$);HBsAg 和 HCV 抗原在癌组织及癌旁组织中表达有差异,HBsAg 主要在癌旁组织表达(79%),高于癌组织(23%);而 HCV 抗原在癌组织(15%)与癌旁组织表达(23%)水平相当。结论 有病毒感染背景的肝癌组织,其纤维化程度高于无病毒感染的肝癌组织;病毒的感染是肝癌发生的原因,长期的病毒血症会加速肝纤维化的进展。

【关键词】 乙型肝炎表面抗原;丙型肝炎抗原;肝纤维化分期;免疫组织化学;肝细胞瘤

Study on the correlations between HBsAg and hepatitis C virus expression as well as fibrotic staging in hepatocellular carcinoma and pericarcinomatous tissues XUAN Shi-ying, XIN Yong-ning, CHEN Hua, SHI Guang-jun, SUN Ying, ZHANG Jian. Department of Liver Disease, Qingdao Municipal Hospital, Qingdao 266011, China

【Abstract】 Objective To study the correlation between hepatitis B virus surface antigen(HBsAg) and hepatitis C virus(HCV) expression as well as fibrosis staging in hepatocellular carcinoma(HCC) and pericarcinomatous tissues. **Methods** The patterns of HBsAg and HCV in 100 cases of HCC and their surrounding liver tissues were studied on paraffin-embedded sections with immunohistochemistry technique, and liver tissues were also staged. **Results** HBV, HCV virus infection were positively correlated with the fibrotic staging ($r_s = 0.32, P = 0.001$). HBsAg and HCV were detected both in HCC and pericarcinomatous tissues. The positive rate of HBsAg in Pericarcinomatous Tissues(79%) was higher than that of in HCC tissues(23%). HCV expressions in HCC(15%) and pericarcinomatous tissues(23%) showed no significant differences. **Conclusion** The fibrotic degree in the tissues of liver cancer with previous virus infection was obviously higher than that without virus infection. Viral infection seemed to be one of the reasons causing liver cancer while perennial viremia would aggravate pathological changes of the liver tissue.

【Key words】 Hepatitis B virus surface antigen; Hepatitis C virus antigen; Fibrotic staging; Immunohistochemistry; Hepatocellular carcinoma

乙型肝炎病毒(HBV)、丙型肝炎病毒(HCV)和肝细胞癌(HCC)的关系已经证实^[1,2]。肝癌组织、癌旁组织中 HBsAg、HCV 抗原表达与肝组织纤维化分期的相关性国内外研究较少。我们采用免疫组织化学方法对肝癌组织及癌旁组织中的 HBsAg、HCV 抗原表达进行了标记和分析,同时对肝癌组织及癌旁组织进行肝组织纤维化分期,并进行相关性研究,以了解肝癌与病毒感染背景的关系,为临床肝癌的防治提供理论根据。

材料与方法

1. 对象与标本:100 例原发性肝癌患者血清及组织标本均来源于我院肝胆外科 2000 年 3 月至 2003 年 10 月收治患者,其中男 66 例,女 34 例;年龄 27~78 岁。手术切除的肝脏组织标本经病理诊断,符合 2001 年全国肝癌学术会议制定的肝癌诊断标准^[3]。患者术前均未进行过化学及放射治疗,排除合并酒精性肝硬化及其他肝病。所有标本均经 10% 中性甲醛缓冲液固定。

2. 仪器与试剂:全自动免疫组化仪购自美国

作者单位:266011 青岛市市立医院肝病科(宣世英、辛永宁、孙樱、张健),病理科(陈桦),肝胆外科(史光军)

Lab Version 公司;鼠抗人 HBsAg 单克隆抗体、鼠抗人丙肝病毒抗原单克隆抗体、免疫组化链霉素抗生物素蛋白-过氧化物酶试剂盒购自北京中山生物技术有限公司;血清透明质酸(HA)、层黏蛋白(LN)、Ⅲ型前胶原(PⅢP)、Ⅳ型胶原(Ⅳ-C)检测试剂由中国上海海军医学研究所提供。

3. 肝癌组织中 HBsAg、HCV NS3-NS4 检测: HBsAg、HCV NS3-NS4 检测按试剂盒说明书操作。组织标本经石蜡包埋做连续切片,脱蜡、水化、微波修复、DAB 酶底物显色、复染核。分别用 HBsAg、HCV 阳性的患者肝组织切片作阳性对照。HBsAg 及 HCV NS3-NS4 标记均以细胞浆出现棕黄色颗粒和/或胞核胞浆呈现棕色为阳性细胞。

4. 血清 HA、LN、PⅢP、Ⅳ-C 的检测:采用放射免疫的方法,按说明书进行操作。

5. 肝组织病理检查:肝纤维化分期按照 2000 年 9 月第 10 次全国病毒性肝炎修订的诊断标准进行^[4]。

6. 统计学分析:抗原表达级别与肝组织纤维化分期的关系采用秩和检验和 Spearman 相关分析;阳性率的比较采用 χ^2 检验。所有分析的完成采用 SPSS 软件完成。

结 果

1. 肝癌组织及癌旁组织中 HBsAg、HCV 抗原表

达:将肝癌组织及癌旁组织中 HBsAg、HCV 抗原表达按无病毒感染、单一病毒感染、HBV 和 HCV 重叠感染分为三级,与肝组织分期、血清纤维化水平进行 Spearman 相关分析(表 1、2)。癌组织 HBsAg 阳性率为 23%,癌旁组织 HBsAg 阳性率为 79%,差异有统计学意义($\chi^2 = 62.75, P < 0.05$);癌组织 HCV 阳性率为 15%,癌旁组织 HCV 阳性率为 23%,差异无统计学意义($\chi^2 = 2.08, P > 0.05$)。

2. HBsAg 在肝癌组织及癌旁组织中的分布: HBsAg 位于肝细胞或肝癌细胞的胞浆内,其阳性染色细胞呈弥漫、灶状或散在分布(图 1、2)。

3. HCV NS3-NS4 在肝癌组织及癌旁组织中的分布:HCV NS3-NS4 呈散在小片状或小灶状细胞阳性,阳性颗粒呈棕黄色,主要定位于肝细胞和肝癌细胞核周胞质或核膜上,个别细胞可见核着色(图 3、4)。

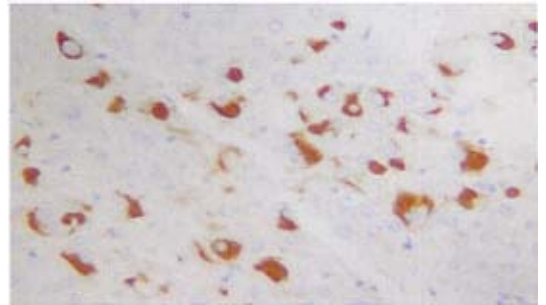


图1 肝细胞肝癌组织内 HBsAg 强阳性表达 (免疫组化 SP 法, ×200)

表1 肝癌组织、癌旁组织中 HBsAg、HCV 抗原表达与肝组织分期

组 别	例数	分 期				平均秩和
		S0、S1	S2	S3	S4	
HBsAg 阴性、HCV 抗原阴性	6	2	2	1	1	27.2
单独一项病毒阳性	73	6	9	33	25	
HBsAg 阴性、HCV 抗原阳性	7	0	2	2	3	50.6
HBsAg 阳性、HCV 抗原阴性	66	6	7	31	22	48.1
HBsAg 阳性、HCV 抗原阳性	21	1	2	3	15	64.8
合 计	100	9	13	37	41	

注: $H_c = 10.74, P = 0.03$; 任意两组比较, $P < 0.01$; Spearman 相关分析, $r_s = 0.32, P = 0.001$

表2 肝癌组织、癌旁组织中 HBsAg、HCV 抗原表达与血清肝纤维化标志物水平比较

组 别	例数	百分数(%)	HA($\mu\text{g/L}$)	PⅢP($\mu\text{g/L}$)	LN($\mu\text{g/L}$)	Ⅳ-C($\mu\text{g/L}$)
1. HBsAg 阴性、HCV 抗原阴性	6	6	366.55 ± 176.32	121.01 ± 26.32	144.93 ± 46.89 [*]	172.53 ± 62.21
2. HBsAg 阴性、HCV 抗原阳性	7	7	479.10 ± 129.15	136.78 ± 51.98	200.69 ± 41.68	191.80 ± 36.67
3. HBsAg 阳性、HCV 抗原阴性	66	66	428.36 ± 124.36	135.95 ± 41.05	180.93 ± 40.79	187.25 ± 45.22
4. HBsAg 阳性、HCV 抗原阳性	21	21	660.88 ± 86.49 [△]	166.50 ± 58.69	224.95 ± 33.58 [▲]	270.14 ± 69.23 [△]
正常对照	30		69.72 ± 23.51 [†]	98.79 ± 20.51 [‡]	99.09 ± 15.23 [†]	49.38 ± 15.41 [†]

* 与其他各组比较, $q > 4.07, P < 0.005$; [†] 与组 3、组 4 比较, $q = 5.82, 6.99, P < 0.01$; [△] 与其他各组比较, $q > 4.86, P < 0.01$; [▲] 与组 1、组 3 比较, $q = 6.14, 6.24, P < 0.01$; [☆] 与组 2、组 3 比较, $q = 3.56, 3.00, P < 0.05$ 。肝癌组织、癌旁组织中 HBsAg、HCV 抗原表达与 HA Spearman 相关分析, $r_s = 0.60, t = 7.43, P = 0.00$; 肝癌组织、癌旁组织中 HBsAg、HCV 抗原表达与 PⅢP Spearman 相关分析, $r_s = 0.09, t = 0.87, P = 0.38$; 肝癌组织、癌旁组织中 HBsAg、HCV 抗原表达与 LN Spearman 相关分析, $r_s = 0.45, t = 5.02, P = 0.00$; 肝癌组织、癌旁组织中 HBsAg、HCV 抗原表达与 Ⅳ-C Spearman 相关分析, $r_s = 0.46, t = 5.17, P = 0.00$

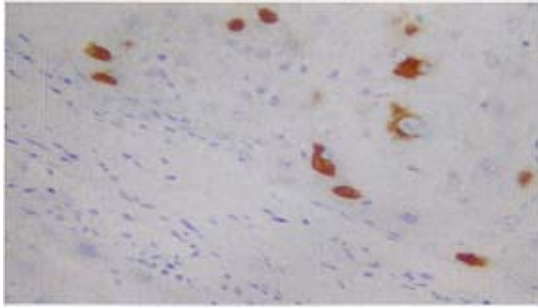
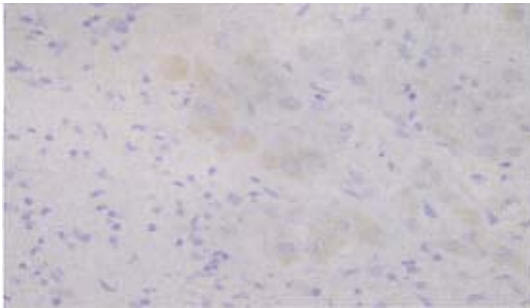
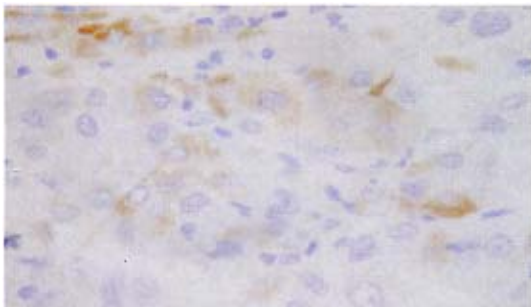


图2 肝细胞肝癌癌旁肝组织内 HBsAg 强阳性表达
(免疫组化 SP 法, ×200)



阳性颗粒呈棕黄色,主要定位于肝细胞和肝癌细胞核周胞质或核膜上,个别细胞可见核着色

图3 肝细胞肝癌组织内 HCV NS3-NS4 阳性表达
(免疫组化 SP 法, ×200)



阳性颗粒呈棕黄色,主要定位于肝细胞和肝癌细胞核周胞质或核膜上,个别细胞可见核着色

图4 肝细胞肝癌组织内 HCV NS3-NS4 阳性表达
(免疫组化 SP 法, ×200)

讨 论

我们对肝癌组织、癌旁组织中 HBsAg、HCV 抗原表达与肝组织纤维化分期的相关性进行研究。结果显示,癌旁组织 HBsAg 的阳性率为 79%,癌组织 HBsAg 阳性率为 23%,总阳性率为 87%(只要癌组织及癌旁组织中有一项阳性即认为被感染),明显高于 HCV 的检出率(28%)和 HBV、HCV 混合感染率(21%),检出率较国内李君等^[5]的报道高。本研究还显示,两种嗜肝病毒虽可在癌组织及癌旁组织表

达,但有一定差异,HBV 主要在癌旁组织表达,而 HCV 在癌组织表达与癌旁组织表达水平相当,提示 HBV、HCV 在细胞转化过程中的生物学行为可能不一致。HBsAg 在癌组织表达较癌旁组织低,可能是病毒 S 基因发生重排或缺失以及 HCC 变后不利于 HBsAg 表达造成的。本研究表明 HBV 感染仍是 HCC 发病的首要因素,但肝癌患者中 HCV 的感染率也较高,提示 HCV 感染可能也是 HCC 发生的原因之一,但不是主要因素;混合感染可导致肝脏病变加重,促使 HCC 的发生,与国内外研究结果一致^[6,7]。本研究显示肝纤维化程度与无病毒感染、单一病毒感染、HBV 和 HCV 重叠感染时一致,提示病毒感染后肝组织炎症反复发生致肝纤维化是 HCC 发生的重要中间环节。

肝纤维化是各种慢性肝病发展至肝硬化、肝癌的主要途径。HA 由肝脏间质细胞合成,被认为是判断肝纤维化或肝硬化的较为敏感的检测指标。有文献报道,HA 既可以反映肝脏纤维增生情况,也可以反映肝细胞的损伤程度,与血清白蛋白、凝血酶原时间显著相关^[8]。LN 是细胞外间质中的一种非胶原性结构糖蛋白,是基底膜的一种主要成分。LN 水平能反映肝脏的损害和肝组织病变的活动进程^[9],且与病情严重程度相关。本研究肝癌组血清中 LN 明显增高,与国外研究一致^[10]。慢性肝病患者,由于肝脏持续损伤,引起 IV-C 的过度合成,导致其降解并进入血循环增多,从而慢性肝炎及肝硬化患者血清 IV-C 水平显著上升^[11]。PⅢP 作为肝脏细胞外基质中胶原主要成分,能较好地反映肝纤维化的早期病变。随着肝硬化的发展,肝脏合成的胶原大量在细胞间质沉积,以致在肝纤维化后期可检出大量 PⅢP。

本研究表明,肝癌肝组织纤维化分期秩和在 HBV、HCV 混合感染中最高,单独 HCV、HBV 感染次之,无病毒感染组最低。肝癌血清肝纤维化水平在 HBV、HCV 混合感染中最高,单独 HCV、HBV 感染次之,无病毒感染组最低,肝癌组织、癌旁组织中 HBsAg、HCV 抗原表达与 HA、LN、IV-C 成正相关。肝组织 HAI 是评价肝癌预后的间接证据^[12],而炎症在纤维化过程中起重要作用^[13],我们的研究表明,有病毒感染背景的肝癌组织,其纤维化程度明显高于无病毒感染背景者,表明病毒感染会影响肝癌的预后;一方面病毒感染的感染是肝癌发生的原因,另一方面长期的病毒血症会加重肝脏组织病变,导致肝

纤维化形成,加快其向肝硬化方向发展。病毒性肝炎的早期抗病毒干预治疗对肝癌的预后有着积极的意义。HBV 和 HCV 及其表达产物在肝组织中的持续存在对肝癌的发生、发展起着怎样的作用,尚有待于进一步研究。

参 考 文 献

- 1 Tanaka K, Sakai H, Hashizume M, et al. A long-term follow-up study on risk factors for hepatocellular carcinoma among Japanese patients with liver cirrhosis. *Jpn J Cancer Res*, 1998, 89: 1241-1250.
- 2 Abe K, Edamoto Y, Park YN, et al. In situ detection of hepatitis B, C, G virus nucleic acids in human hepatocellular carcinoma tissues from different geographic regions. *Hepatology*, 1998, 28: 568-572.
- 3 杨秉辉,任正刚,汤钊猷. 原发性肝癌的临床诊断与分期标准. *中华肝脏病杂志*, 2001, 9: 324.
- 4 中华医学会传染病与寄生虫病学会、肝病分会. 病毒性肝炎防治方案. *中华肝脏病杂志*, 2000, 8: 324-329.
- 5 李君,汤钊猷,刘康达,等. 乙型肝炎病毒 X 蛋白单克隆抗体的制备及肝癌组织中相应抗原的检测. *中华医学杂志*, 1994, 74: 533-535.

- 6 Donato F, Boffetta P, Puoti M. A meta-analysis of epidemiological studies on the combined effect of hepatitis B and C virus infections in causing hepatocellular carcinoma. *Int J Cancer*, 1998, 75: 347-354.
- 7 Urashima T, Saigo K, Kobayashi S, et al. Identification of hepatitis B virus integration in hepatitis C virus-infected hepatocellular carcinoma tissues. *J Hepatol*, 1997, 26: 771-778.
- 8 俞纯山. 肝纤维化的检测及其临床意义. *中华检验医学杂志*, 2000, 23: 190.
- 9 高峰,孔宪涛,谢映华,等. 层黏蛋白与肝硬化的动物实验研究. *临床肝胆病杂志*, 1995, 11: 34.
- 10 Aoki T, Takasaki T, Miura H, et al. Development of radioimmunoassay of intact laminin and its clinical evaluation as a tumor marker. *Chem Pharm Bull Tokyo*, 1992, 40: 981-985.
- 11 Shahin M, Schuppan D, Waldherr R, et al. Serum Procollagen peptides and collagen type A for the assessment of activity and degree of hepatic fibrosis in schistosomiasis and alcoholic liver disease. *Hepatology*, 1992, 15: 637.
- 12 Ueno S, Tanabe G, Yoshida A, et al. Postoperative prediction of and strategy for metastatic recurrent hepatocellular carcinoma according to histologic activity of hepatitis J. *Cancer*, 1999, 86: 248.
- 13 王泰龄,王宝恩,刘震. 慢性病毒性肝炎纤维化分期与血清学指标的关系. *中华病理学杂志*, 1998, 27: 185-190.

(收稿日期:2005-01-24)

(本文编辑:孙强正)

· 疾病控制 ·

一起“瘦肉精”引起的中毒事件 HPLC-PDA 快速分析

黄宏南 华永有 兰丽萍

2005 年 1 月 29 日福建省南平市延平区发生一起“瘦肉精”(盐酸克伦特罗)中毒事件。村民林某为筹办女儿婚宴,请亲友帮忙在家中杀鸡、杀鸭、制作豆腐并提供便餐;当天共有 43 人就餐。午餐后 15 时左右,2 人出现腹痛、呕吐、头痛等症状,晚餐后陆续有人出现相似的症状,从 1 月 29-30 日,先后有 42 例患者被送到市第一医院急诊科就诊。经过检查,症状较重的 22 例入院进一步治疗。患者症状主要表现为心悸、头晕、口干、四肢无力等,体征为四肢抽搐、呕吐、血压升高、脉搏加快等,抽血检查胆碱酯酶、心肌酶均正常,白细胞增高。从患者的临床症状与体征分析,似“瘦肉精”中毒,但此次食物中毒罹患率如此之高 97.67% (42/43),与通常食用禽畜发生“瘦肉精”中毒的情况不符。而据了解近几年该地在畜牧养殖生产过程中有使用“瘦肉精”的情况,而毗邻的塔前镇曾有“瘦肉精”中毒事件发生。另调查林妻在制作豆腐过程中将家中 3 年前剩余的“石膏粉”分 2 次加入豆浆中,豆浆均未凝固,后由一村民另行购回石膏加入豆浆中才制成豆腐,再综合患者暴露因素,三间分布等流行病学调查,怀疑为林家制作豆腐的过程中可能误将以前剩余的“瘦肉精”作为“石膏粉”加入豆浆的而引起。我们采用高效液相色谱带二极管阵列检测器(HPLC-PDA)对可疑食物和患者

的胃液和尿液等样品进行快速检测(剩余“石膏粉”样品未能采集到)。主要仪器设备为高效液相色谱仪 Waters2695 型;附光电二极管矩阵检测仪(PDA)。色谱条件:色谱柱:德国 Merck RP-18 柱 4.6 mm×250 mm;流动相 0.02 mol/L 磷酸二氢钾:甲醇(70:30);流速 1.0 ml/min,进样量 20 μl;柱温 25℃;扫描波长 210~600 nm。准确称取 1 g 左右样品,加入 0.1 mol/L 盐酸 5 ml,于旋涡混合器混匀,于超声波清洗器超声 5 min,静置 15 min,吸取上清液用 NaOH 调 pH 值至 12 左右,用约 50 ml 乙醚萃取 2 次,醚层通过无水硫酸钠滤入蒸发皿,于 70℃ 水浴蒸干,残渣用浓度为 0.01 mol/L 的盐酸 2 ml 溶解后过 0.2 μm 滤膜,进样。“瘦肉精”中毒的检测结果为患者的尿液、豆腐脑、生豆腐、豆腐汤均阳性;其余的为阴性。而豆腐渣阴性,说明豆腐的原材料不含“瘦肉精”。实验结果证实了“石膏粉”为“瘦肉精”的假说。调查结果结合患者的临床表现和实验室检测证实,本次高罹患率的食物中毒事件系患者共同暴露于含有高浓度“瘦肉精”自制豆腐之故。医院按照“瘦肉精”中毒对症施救,所有患者症状、体征趋于稳定,事件得到有效控制。采用高效液相色谱带二极管阵列检测器测定“瘦肉精”,本方法简单快速,适用于食物中毒样品的测定,值得推广。

(收稿日期:2005-12-12)

(本文编辑:尹廉)

作者单位:350001 福州,福建省疾病预防控制中心(黄宏南、华永有);南平市疾病预防控制中心(兰丽萍)